Lane Medical Library

Ueber die

Resection des Pylorus.

Inaugural-Dissertation

zur

Erlangung der medicinischen Doctorwürde

an der

Grossherzoglich Badischen Ruprecht-Carolinischen Universität in Heidelberg

von

Edwin Kuh
aus New York.

Gedruckt mit Bewilligung der medicinischen Facultät in Heidelberg.

Referent: Prof. V. Czerny.
Decan: Prof. Friedreich.

Hierzu eine Tafel mit Abbildungen.

Berlin 1882.
Gedruckt bei L. Schumacher.

Separat-Abdruck aus v. Langenbeck's Archiv Bd. XXVII. Heft 4.

Die ersten Berichte über Operationen am Magen reichen um $2^1/_2$ Jahrhunderte und länger zurück. Es handelte sich hierbei theils um die Gastrorrhaphie bei Stichverletzung*), theils um die Entfernung verschluckter Fremdkörper — um die Gastrotomie**). Unter den 14 in der Literatur aufgezählten Fällen genasen 12, wobei der Umstand zu berücksichtigen ist, dass es sich zumeist nicht um eine Laparotomie im gewöhnlichen Sinne, sondern um die Eröffnung des bereits an der Bauchwand adhärenten Magens oder eines an dieser Stelle entstandenen Abscesses handelte; man kam durch eine Incision direct auf den betreffenden Fremdkörper und konnte ihn unmittelbar extrahiren. In eine viel spätere Zeit fallen die ersten Gastrostomieen, d. h. die Anlegung einer Magenbauchwandfistel, zum Zweck der Ernährung bei Impermeabilität des Oesophagus. Das Mortalitätsverhältniss der 31 bis zum Jahre 1877 von Kaiser zusammengestellten Gastrostomieen stand in scharfem Gegensatz zu den Erfolgen der Gastrotomie: unter diesen 31 Fällen gingen nur zwei (Narbenstrictur) in dauernder Genesung aus (Verneuil, Trendelenburg***), während die gün-

*) Wölfler, Ueber die von Herrn Prof. Billroth ausgeführten Resectionen des carcinomatösen Pylorus. Wien 1881.

**) Kaiser, Beiträge zur operativen Chirurgie. Stuttgart 1878.

***) v. Langenbeck's Archiv. Bd. XXII. Heft 1.

stigsten, wegen carcinomatöser Stenose operirten Fälle die Operation 3 Monate (Schönborn*) resp. 40 Tage (Verneuil) überlebten. Dieses unglückliche Resultat liegt weniger in der Operation selbst begründet, als in dem Umstand, dass die äusserst marantischen, oft fast moribunden Patienten dem Shock des an sich nicht allzu schweren Eingriffes keinen Widerstand zu leisten vermochten; denn dass der Eingriff an und für sich kein lethaler zu sein braucht, hatten zahllose Thierexperimente, welche zum Zweck physiologischer Untersuchungen über die Magensecretion angestellt worden waren (Bassot, Blondlot u. v. A.) zur Genüge erwiesen. Vom Jahre 1877 an beginnt sich auch die Mortalitätsstatistik zu heben; ausser den erwähnten Erfolgen von Schönborn und Trendelenburg, trat Genesung ein in einem zweiten von Trendelenburg**) und in einem von Herff***) wegen Narbenstenose operirten Falle; auch die Gastrostomie wegen Carcinom des Oesophagus hat bessere Resultate ergeben [Langenbuch†), Escher††), Krönlein†††)], nicht etwa bloss in Folge einer besonders vervollkommneten Operationstechnik, sondern vorzüglich deshalb, weil sich die Ueberzeugung von der Dringlichkeit eines möglichst frühzeitigen Eingreifens Bahn gebrochen hat.

Ein sehr viel erfreulicheres Bild, als die Palliativ-Behandlung der malignen Oesophagusstenosen, gewähren die als neuester und glänzender Erfolg der Chirurgie zu bezeichnenden Pylorusresectionen, welche, bei Erhaltung des afficirten Organes, die erkrankten Partieen desselben zu entfernen streben. Der ersten Ausführung dieser Operation am Menschen gehen entscheidende Thierversuche von Gussenbauer und von Winiwarter (1874) und von Czerny und Kaiser (1876) voraus. Auf Grund von Experimenten an Hunden hatte schon Merrem (1810) die Resection des carcinomatösen Pylorus am Menschen befürwortet, ohne jedoch den Impuls zu einer Ausführung derselben gegeben zu haben. Die Aufgabe Gussenbauer's und von Winiwarter's*†) war eine dop-

---

*) v. Langenbeck's Archiv. Bd. XII. Heft 2.
**) Centralblatt für Chirurgie. No. 14. 1880.
***) Centralblatt für Chirurgie. No. 26. 1880.
†) Verhandlungen der Deutschen Ges. f. Chir. IX. Congr. 1880.
††) Centralblatt für Chirurgie. No. 39. 1880.
†††) Berliner klin. Wochenschrift. No. 34 u. 35. 1879.
*†) Archiv für klin. Chirurgie. Bd. XIX. Heft 3.

pelte: es galt nicht bloss die Möglichkeit der Operation darzuthun, sondern auch zu beweisen, dass durch Verlust eines wichtigen Organtheiles keine lethale Functionsstörung eintrete.

Ferner suchten sie den statistischen Nachweis aus den Sectionsprotokollen des Wiener Leichenhauses zu liefern, dass das Pyloruscarcinom selbst in der Leiche noch sehr häufig solitär, ohne Metastasen, vorkomme, und dass eine Exstirpation deshalb Aussicht auf länger dauernden Erfolg verspreche. Sie stützten diese Hoffnung auf folgende wichtige Zahlen: Unter 903 Magenkrebsen 542 Pyloruscarcinome. Hiervon 223 ohne secundäre Knoten und in 172 Fällen noch keine Verwachsungen mit Nachbarorganen. Ohne an dieser Stelle auf die Details der Operationstechnik näher einzugehen, sei nur erwähnt, dass ihre Versuche sich in 5 Operationsacte trennen lassen: 1) Bauchschnitt in Linea alba vom Proc. xiph. bis Nabel. 2) Hervorziehen des Pylorustheiles und Isolirung desselben vom Omentum maj. und minus. 3) Resection. 4) Vereinigung des Magen- und Duodenallumen durch die Naht. 5) Bauchnaht. Die Versuche wurden an 7 Hunden vorgenommen, von denen 2 genasen. Es wurden bis zu 3 Zoll grosse Stücke resecirt. — Folgende praktische Schlüsse lassen sich aus der Versuchsreihe ziehen: 1) Trotz sehr mangelhafter Nachbehandlung Heilung in 2 Fällen. 2) Magen und Darm eignen sich vortrefflich zur Heilung per primam. 3) Die Verletzung für sich führte nie zum Tode. 4) Es blieb keine Narbenstenose zurück. 5) Auch keine Functionsstörung. 6) Die Ausführung der Operation am Menschen ist berechtigt, ja sie bietet voraussichtlich sogar bessere Chancen.

Diese experimentellen Untersuchungen gaben zwei Jahre später Czerny und Kaiser*) den Anstoss, gemeinsam die erhaltenen Resultate zu befestigen und zu vervollständigen. Ihre Arbeiten lassen sich in 4 Versuchsreihen ordnen: 1) Pylorusresectionen. 2) Excision eines elliptischen Stückes aus der vorderen Magenwand. 3) Exstirpation von Magen, Milz und einem Netzstück. 4) Exstirpation des ganzen Magens. Von den 5 Thieren der ersten und zweiten Gruppe genasen 4. Die 5 Hunde der dritten Versuchsreihe gingen sämmtlich an Peritonitis zu Grunde, der eine

*) Czerny, Beiträge zur operativen Chirurgie. Stuttgart 1878.

aber erst nach 21 Tagen. Versuch 11—15 überlebte ein Thier, ein Dachshund, der jetzt noch, nach 5 Jahren, munter in der Heidelberger Klinik umherläuft. Unter 14 Operirten genasen demnach 5, ein Resultat, das sich numerisch annähernd mit dem von Gussenbauer deckt. Jedoch hatten Czerny's Versuchsthiere fast sämmtlich schwereren Eingriffen, als die von Gussenbauer, Stand zu halten; dafür kam ihnen aber auch die Gunst strengerer Antisepsis zu statten.

Wenn wir jetzt übergehen zu einer Beschreibung der auf Grund dieser Experimente in den letzten zwei Jahren am Menschen ausgeführten 7 Pylorusresectionen, so kann dies nicht geschehen, ohne dass anderer Operationen am intraabdominellen Intestinaltract wenigstens ganz cursorisch gedacht werde: der Radicalheilung der Magenfistel und der Darmresection.

Sieht man ab von dem erfolglosen Fall von Beaumont und dem ganz abnormen Romein'schen Fall, so war Dieffenbach der Erste, der eine kleine Magenfistel durch Cauterisation heilte; ihm folgte Middeldorpf mit dem ersten plastischen Versuch und Riedinger (1872) mit der Cauterisation. Die interessantesten Erfahrungen machte Billroth*), der nach mehreren höchst sinnreichen, aber misslungenen Versuchen bei einer hartnäckig fortbestehenden Magenfistel sich zur Gastrorrhaphie entschloss, indem er den Magen stumpf von der Bauchwand löste und Magen- und Bauchöffnung gesondert schloss: diese Operation steht in der Kette der Magenoperationen als vermittelndes Glied zwischen den Erfolgen von Verneuil, Schönborn, Trendelenburg und der ersten am Menschen ausgeführten Pylorusresection. — Esmarch**) ging noch einen Schritt weiter, indem er nicht nur eine Ablösung des Magens vornahm, sondern hiermit eine Rippenresection und eine Resection der vorderen Magenwand vereinigte: der Verlauf war ein glänzender.

Werthvolle Beiträge zur Casuistik der Enterorrhaphie und Darmresection lieferten Czerny***), Dittel, Billroth, Kocher,

---

*) Archiv für klin. Chirurgie. Bd. XX. — Wiener medic. Wochenschrift. 1877. No. 38. — Ebendaselbst. 1879. No. 16.

**) Petersen, Eine Magenresection zur Heilung einer Magenbauchwandfistel. Inaug.-Dissert. Kiel 1880.

***) Beiträge zur operativen Chirurgie. Stuttgart 1878. — Berliner klin. Wochenschrift. No. 45 u. 48. 1880.

Hagedorn, Nicoladoni, Madelung, Martini und Gussenbauer*), Koeberle**), König***) u. A.

Die erste Pylorusresection am Menschen wurde ausgeführt von Péan†) am 9. April 1879, und zwar, wie er selbst versichert, wider seine bessere Ueberzeugung und nur auf den dringenden Wunsch des mit Pyloruscarcinom behafteten Patienten hin. Aus seinem Bericht ist nicht zu ersehen, ob ihm die vorausgegangenen Thierversuche vor der Operation bekannt waren.

Es handelte sich um einen äusserst heruntergekommenen Patienten. Der dilatirte Magen reichte bis zur Symphyse herab; die Wandungen desselben waren hypertrophisch. Schnitt in der Linea alba. Vorziehen des Pylorustheils. Die Carcinose erstreckte sich wurstförmig auf das Duodenum und schickte einen Fortsatz zum Mesocolon. Dicht an der erkrankten Stelle wurde die Magenwand punctirt und der unverdaute Mageninhalt, bei geschütztem Peritonaeum, herausgedrückt. Excision des erkrankten Magendarmstückes und Exstirpation des Knotens im Mesocolon. Schwierigkeiten bereitete die Anpassung des engeren atrophischen Duodenalstückes an das hypertrophische Magenende. Catgutligaturen, die theils im Darm, theils ausserhalb desselben geknotet werden. Dauer der Operation $2^1/_2$ Stunde. Tod am 5. Tage, nach zweimaliger Transfusion, an Inanition. Alle Symptome einer Peritonitis fehlten. Die Section von Angehörigen verweigert.

$1^1/_2$ Jahr später (16. Novbr. 1880) wurde von Rydygier††) in Kulm an einem 64jährigen Manne die zweite, am lebenden Menschen ausgeführte Exstirpation des Pylorus vorgenommen. Rydygier schickte der Operation Versuche an Thieren und an der Leiche voraus. Der Kranke überlebte die Resection nur um 12 Stunden.

Es handelte sich um einen abgemagerten, jedoch nicht übermässig heruntergekommenen Patienten. Die Pylorusgeschwulst liess sich durchpalpiren und wurde als Carcinom ohne Verwachsungen und ohne Metastasen diagnosticirt. Magen und Darm vor der Operation entleert. Kein Spray. Die Operation zerfiel in die früher geschilderten 5 Operationsacte: Schnitt in der Linea alba. Nach dem Herausziehen des skirrhösen Pylorus wurden, nach theilweiser Abtrennung von grossem und kleinem Netz, an Magen und Duodenum elastische Compressorien angelegt, dabei wurde rechtzeitig ein Riss im Duodenum bemerkt. Die Länge des excidirten Stückes betrug 5 Ctm.,

---

*) Zeitschrift für Heilkunde. Bd. I.
**) Centralblatt für Chirurgie. No. 16. 1881.
***) Ebendaselbst. No. 28. 1881.
†) Diagnostic et traitement des tumeurs de l'abdomen et du bassin. Paris 1880. p. 517.
††) Deutsche Zeitschrift für Chirurgie. 14. Bd. 3. u. 4. Heft. — Verhandlungen der Deutschen Ges. f. Chir. X. Congr. — Wehr, Centralbl. f. Chir. No. 10. 1881.

die Breite $3^1/_2$ Ctm. Aus dem grossen und kleinen Netz wurden 3 infiltrirte Drüsen entfernt. Zur Verkleinerung des Magenlumens musste an der grossen Curvatur ein Dreieck excidirt werden. Die Vereinigung des Duodenum mit dem Magen erfolgte mittelst der doppelreihigen Naht von Czerny, die an der hinteren Wand nach innen geknüpft wurde (Catgut). Lister-Verband. Als Todesursache wird Inanition angegeben. Wehr's*) Vorschlag der Duodenalerweiterung zur Anpassung des Duodenum an das Magenende wird wohl keinen Anklang finden; ist doch Rydygier schon ohnedem das Duodenum eingerissen!

Die vier in der Billroth'schen Klinik ausgeführten Resectionen des carcinomatösen Pylorus**) erregten den lebhaftesten Enthusiasmus nicht nur in der medicinischen Welt, sondern es drang ein neugieriges Interesse für eine so glänzende und bisher nicht gekannte Hülfeleistung in einer der desperatesten Krankheiten bis in das Laienpublicum hinein: Billroth ist der Erste, dem eine in Genesung endende Pylorusresection gelang.

Die Operationstechnik weicht einigermassen von derjenigen der beiden früheren Chirurgen ab; es wurde in allen vier Fällen ohne Spray der Bauchschnitt in schiefer oder querer Richtung geführt. Zu Gunsten dieser Schnittführung macht Wölfler geltend:

1) dass sich sofort der kranke Magentheil präsentire (dies geschah aber auch bei Rydygier's und bei Czerny's Schnitt in der Mittellinie),

2) dass rechte und linke Magenhälfte nebst Pylorus besser zu übersehen seien, und

3) dass vorhandene Adhäsionen am Peritonaeum besser excidirt werden könnten; ferner prolabirten die Därme weniger leicht.

Bei der Isolirung des Pylorus erfolgte die stumpfe Ablösung zuerst des grossen Netzes, indem man mit zwei Klemmpincetten schrittweise kleine Partieen fasste, mit Seide doppelt ligirte und zwischen beiden Ligaturen durchtrennte; in gleicher Weise wurde am kleinen Netz vorgegangen. Zum Schutz des vorgezogenen Magens und der Bauchhöhle bedeckte man ihn mit Compressen und schob einen grossen desinficirten Schwamm unter.

Die Ausführung der Resection selbst war folgende: Man fixirte

---

*) Centralblatt für Chirurgie. No. 10. 1881.

**) Wölfler, Ueber die von Herrn Prof. Billroth ausgeführten Resectionen des carcinomatösen Pylorus. Wien 1881. — Mikulicz, Verhandlungen der Deutschen Ges. f. Chir. X. Congr. 1881.

die Geschwulst mittelst einer Muzeux'schen Zange, durchtrennte im Gesunden mit wenigen Scheerenschlägen, indem man successive die blutenden Gefässe unterband, von der kleinen Curvatur in schiefer Richtung nach unten etwa zwei Drittel des Magenumfanges; das so erhaltene Lumen wurde sofort wieder geschlossen, indem man die Wundränder desselben theils durch Lembert's, theils durch Czerny's doppelreihige Naht vereinigte; dann wurde das letzte Drittheil durchtrennt, so dass der Tumor nur noch am Duodenum hing; schliesslich erfolgte die Durchtrennung auch an dieser Stelle. Es blieb jetzt noch die Anfügung des verkleinerten Magenendes, der grossen Curvatur zunächst, an das Duodenalende; es wurde damit an der hinteren Wand begonnen, und zwar weil man so besser zukommen konnte, nach innen geknüpft, wie dies übrigens bereits von Péan und Rydygier geschehen war; dann wurde auch die vordere Wand vereinigt. Zur Verwendung kamen oberflächliche und tiefe Nähte. Schliesslich Lister-Verband, keine Drainage. Wie wir bei der Aufzählung der einzelnen Fälle sogleich sehen werden, musste ein theueres Lehrgeld entrichtet werden, bevor man die Operationstechnik zu der geschilderten Vollkommenheit brachte.

Die zuerst (am 29. Januar 1881) Operirte war die 43jährige, sehr entkräftete Therese Heller (alveol. Gallertcarcinom). Auswaschung des Magens kurz vor der Operation. Nach der Eröffnung des Peritonaeum erwies sich der verschiebbare Tumor grösser, als man vorher angenommen hatte; er nahm die ganze Regio pylorica und einen Theil der vorderen und hinteren Magenwand ein. Durchtrennung des kleinen und dann des grossen Netzes; das verdickte Lig. gastro-colicum nebst einer Lymphdrüse und zwei härteren Knötchen wurde mit exstirpirt. Der isolirte Pylorus ward in der Weise resecirt, dass im Gesunden zuerst das Duodenum von oben und dann der Magen schief von rechts oben nach links unten angeschnitten wurde; man fixirte diese Theile durch Fadenschlingen und durchtrennte dann ganz. Verkleinerung des Magenlumens von unten nach oben und dann circuläre Vereinigung von Magen- und Duodenalende mittelst Seidenligaturen. Die beiden Lumina konnten, trotz ihrer ungleichen Grösse, einander, Dank der schiefen Schnittrichtung, so exact angepasst werden, dass der Magen fast seine normale Form beibehielt. Pat. wurde nach 3 Wochen entlassen. Ihr Kräftezustand hob sich in erfreulichster Weise. Leider ging sie 4 Monate nach der Operation an einem sehr ausgedehnten Recidiv zu Grunde*).

Die zweite, am 28. Febr. 1881 vorgenommene Operation (ulcerirtes

*) Centralblatt für Chirurgie. No. 28. 1881.

Epithelialcarcinom des Pylorus) verlief weniger günstig. Pat. sehr geschwächt, 39 J. alt. Geschwulst wenig verschiebbar und an den Bauchdecken adhärent. Es wurde deshalb die adhärente Stelle umschnitten und an der Geschwulst belassen. Nach Isolirung des Pylorus wurde der ausserordentlich dilatirte Magen von der grossen Curvatur nach aufwärts angeschnitten, aber vor der gänzlichen Durchtrennung wurden die klaffenden Magenwände durch Occlusionsnähte vereinigt und dann erst die restirende Brücke durchtrennt. Am Duodenum wurde gleichfalls erst angeschnitten, dann durch 3 Lembert'sche Nähte Magen- und Duodenallumen fixirt und endlich ganz durchschnitten, so dass der Tumor jetzt entfernt war. Theils in Folge der Anfügung des Duodenum an die kleine Curvatur, theils in Folge der bedeutenden Gastrectasie und theils deshalb, weil verdickter Magen und verdünntes Duodenum statt schief, senkrecht durchschnitten worden waren, bildete sich an der grossen Curvatur ein abgeknickter Blindsack, welcher die Passage der Nahrung in's Duodenum behinderte und den nach 8 Tagen erfolgten Exitus leth. an Inanition bedingte.

Im 3. und ebenso im 4. Falle suchte man einer solchen Eventualität vorzubeugen, dadurch, dass das Duodenallumen der grossen Curvatur zunächst angefügt wurde. Die Form des nicht dilatirten Magens ward hierdurch eine sehr befriedigende. Denselben Tag noch ging die sehr collabirte dritte Patientin zu Grunde; überdies war eine Verwachsung des Tumors mit dem Pancreas vorhanden gewesen, eine Complication, welche überhaupt die Operation contraindicirt.

Die vierte Pylorusresection in Billroth's Klinik wurde von Wölfler ausgeführt. Tumor verschiebbar, Magen dilatirt, 12 Ctm. grosses Stück (an der grossen Curvatur gemessen) excidirt. Genesung. Nach brieflicher Mittheilung war Pat. noch 4 Monate nach der Operation gesund und ohne Spur von Recidiv.

Wenden wir uns jetzt zu dem von Herrn Prof. Czerny operirten Falle, an dessen in extenso mitgetheilter Geschichte sich dann einige epikritische Bemerkungen anknüpfen mögen.

Johann Becker, 28 J., Landwirth aus Roth, aufgenommen am 18. Mai 1881. — Anamnese: Eine hereditäre Belastung ist auszuschliessen. Patient ist bis zum Beginn seines jetzigen Leidens stets gesund gewesen. Dasselbe soll erst vor 10 Wochen entstanden sein, vorher will Pat. gar keine Beschwerden gehabt haben: keine Schmerzen im Epigastrium oder Kreuz, keine blutigen Stühle, kein Erbrechen, stets guten Appetit. Die ersten Symptome, die den Pat. auf sein Leiden aufmerksam machten, waren Druck und stechender Schmerz im Epigastrium nach jeder Mahlzeit; der Schmerz strahlte jedesmal nach der Brust zu aus. Dabei bemerkte Pat. ferner, dass der Leib, wenn er auch noch so wenig Nahrung zu sich nahm, stets stark

aufgetrieben wurde. Erbrechen stellte sich nun auch ein, bald zwei, bald drei Stunden und länger nach dem Essen. Das Erbrechen fehlte jedoch in den ersten 4 Wochen seines Unwohlseins und stellte sich erst in der 5. Woche ein. Das Erbrochene verursachte einen saueren Geschmack und war nie blutig verfärbt. Die Stühle nahmen vom Tage seiner Erkrankung an ab, nur alle 4—5 Tage will Pat. Stuhlgang gehabt haben. Blut soll dabei nie zum Vorschein gekommen sein. Ein Arzt, den Pat. consultirte, pumpte ihm zu Hause mehrmals den Magen aus; daneben wurden Klystiere verordnet und Arzneien zum Einnehmen gegeben. Herr Dr. Ziegelmayer nebst Herrn Dr. Kaiser gaben Pat. den Rath, die hiesige Klinik aufzusuchen.

Status praesens: Pat. ist mittelgross, hat einen gut gebauten Körper, eine sehr schlecht entwickelte Musculatur und ist in hohem Grade abgemagert und grobknochig. Die Untersuchung der Brustorgane ergiebt nichts Abnormes, dagegen bietet die Untersuchung des Magens pathologische Verhältnisse. Derselbe ragt in gefülltem Zustande, wobei er das Gefühl deutlichen Schwappens bietet, mit seiner grossen Curvatur bis dicht über die Symphyse herunter, wie sich dies durch die Inspection sowie durch die Palpation mit Sicherheit constatiren lässt, da man durch die Bauchdecken hindurch ziemlich genau die in nach unten convexem Bogen vom linken Hypochondrium, oberhalb der Symphyse vorbei, quer durch den ganzen Unterleib bis in's rechte Hypochondrium hinaufziehende grosse, sowie die im Epigastrium in ähnlicher Richtung verlaufende kleine Curvatur sehen, durch Betasten des Abdomen die Richtigkeit der angegebenen Lage des Magens bestätigen und die Spitze einer in denselben eingeführten Schlundsonde dicht über der Symphyse fühlen kann. — Die dem Zusammenlaufen beider Curvaturen entsprechende Regio pylorica findet man im rechten Mesogastrium, etwas nach aussen von der Linea mammillaris dextra, und fühlt sie als cylindrische, ziemlich derbe, an ihrer Oberfläche mässig glatte Geschwulst, die bei stärkerem Druck empfindlich ist. Bei längerem Palpiren treten deutliche peristaltische Bewegungen auf, und wird dabei der Tumor am Pylorus entschieden etwas härter. Derselbe ist ausserordentlich leicht verschiebbar. — Die Percussion ergiebt über der unteren Hälfte des dilatirten Magens leeren Schall, während im Epigastrium und in den unteren Abschnitten beider Unterbauch- und Lendengegenden tympanitischer Schall vorhanden ist. — Sonstige Bauchorgane nicht nachweisbar verändert. Zunge etwas belegt. Urin von normaler Beschaffenheit. — Pat. erbricht mehrmals sauer riechende Flüssigkeit, in der sich mikroskopisch ausser Speiseresten viel Stärkekörner und einzelne Hefepilze befinden. Keine Sarcine. — 19. 5. 81. Nach dem Auspumpen des Magens ist der Leib, der vorher deutlich aufgetrieben war, eingesunken, und die vorher im rechten Epigastrium fühlbare Geschwulst ist unter und etwas nach links vom Nabel abzutasten. Je nach dem Füllungsgrade des Magens wurde er von nun an bis zur Operation täglich oder alle 2—3 Tage entleert und mit $^1/_{10}$proc. Salicylwasser ausgewaschen. — Die Diät des Kranken war eine meist flüssige: Suppe, Milch, Eier, Wein, geschabtes Fleisch, zweimal täglich Peptonklystiere. Erbrechen trat selten ein.

Nach Entleerung des Magens war vom Tumor öfters nichts zu fühlen. Stuhlgang regelmässig, im Harn kein Albumen. — Körpergewicht: am 23. 5. 49,240 Kgr., am 31. 5. 47,350 Kgr., am 11. 6. 47,250 Kgr., am 20. 6. 47,100 Kgr. — Operation am 21. 6. 81. Dieselbe wurde ausgeführt von Herrn Prof. Czerny, unter Assistenz der Herren Prof. Braun, Dr. Maurer und Dr. Heuck, in Gegenwart sämmtlicher Zuhörer und mehrerer auswärtiger Aerzte (Dr. Kaiser, Dr. Ziegelmayer, Prof. Langerhans). Nachdem der Magen eine halbe Stunde vor der Operation mit lauem $^1/_{10}$proc. Salicylwasser so lange ausgewaschen worden war, bis die Spülflüssigkeit ziemlich klar wieder ablief, und nach sorgfältiger antiseptischer Reinigung der Bauchdecken ward die Operation unter 1proc. warmem Carbolspray begonnen. Es wurde, da der Pylorustumor durch die eingesunkenen Bauchdecken ziemlich in der Mittellinie des Bauches, etwa 3 Ctm. oberhalb des Nabels, fühlbar war, ein Schnitt geführt, der, in der Mittellinie liegend, 6 Ctm. oberhalb des Nabels begann und bis 4 Ctm. unter demselben herabreichte, also eine Länge von 10 Ctm. hatte. Nach Stillung der Blutung aus den Bauchdecken durch 8 Seidenligaturen und Eröffnung des Peritonaeum auf einer Hohlsonde wurde der Tumor so weit wie möglich vorgezogen und von den Fingern eines Assistenten fixirt. Die Isolirung desselben geschah in der Weise, dass zunächst das grosse Netz schrittweise mit zwei Klemmpincetten gefasst, zwischen diesen durchschnitten und entweder einfach oder doppelt in kleinen Portionen ligirt wurde. — Nachdem auf diese Weise die grosse Curvatur und ebenso die Unter- und Vorderfläche des Pylorus und Duodenum ein Stück weit (5 Ctm.) freigelegt war, so dass man den in der Wand sitzenden Tumor sehen und gut abtasten konnte, wurde senkrecht auf die Längsachse des Pylorustheils ein Schnitt an der Vorderseite desselben, durch seine Wand hindurch, geführt, um von der Magenhöhle aus den Tumor sehen und palpiren zu können. — Da sich dabei ergab, dass derselbe nicht etwa aus einem einzelnen, in der Wand sitzenden Knoten, sondern aus mehreren die Schleimhaut vorwölbenden kleineren, warzigen, nicht ulcerirten Knoten bestand, und die ganze Pyloruswand rings herum stark verdickt war, so dass das Lumen für die Fingerspitze undurchgängig blieb, wurde die Resection des ganzen Stückes beschlossen. Sie geschah in der Weise, dass ganz ebenso wie vorne das grosse, so hinten und oben das kleine Netz vom Pylorustheile in der Ausdehnung von 9,5 Ctm. nach schrittweiser Unterbindung abgelöst wurde, während inzwischen ein Assistent die in die Magenhöhle führende Schnittöffnung, aus der übrigens keine Spur von Mageninhalt zu Tage getreten war, mit den Fingern, nach Einschieben eines aufgebundenen Bauchschwammes, verschloss. Es gelang dadurch die Isolirung des Pylorustheiles so weit, dass eine kleine, warme Thymolcompresse unter demselben durchgezogen werden konnte. — Hierauf schnitt man mit der Scheere in einer von oben links nach unten rechts schräg verlaufenden Linie von der kleinen Curvatur her die Magenwand ein, aber nur so weit, dass unten, zwischen dem zu resecirenden Stück und dem zurückbleibenden Theile des Magens, noch eine ziemlich breite Brücke stehen blieb; sofort wurden vier

Occlusionsnähte (Czerny's Darmnaht) angelegt, dann das untere Stück völlig abgetrennt und drei weitere Verkleinerungsnähte angebracht, während das Lumen des auszuschneidenden Stückes mit einer Nélaton'schen Zange zugeklemmt und fixirt wurde. — Dicht unterhalb der Pylorusklappe wurde hierauf das Duodenum durch einen ziemlich senkrecht zu seiner Längsachse verlaufenden Scheerenschnitt abgetrennt; aus seinem Lumen flossen einige Tropfen milchiger Flüssigkeit aus. — Jetzt wurden zunächst von innen her mit 6 Nähten Magen und Duodenum in der hinteren Circumferenz vereinigt, dann durch eine doppelreihige Naht von aussen her die ganze übrige Circumferenz. — Hierauf Toilette der Bauchhöhle und Verschluss der Bauchdeckenwunde durch 10 Suturen. Dauer der Operation $2^1/_4$ Stunden. Die Hauptschwierigkeit derselben bestand in der Isolirung des zu resecirenden Stückes, da dabei eine Menge kleiner Gefässe ziemlich stark blutete. Es wurden angelegt: 8 Bauchdecken-, 40 intraperitoneale Ligaturen, von denen ein Theil, weil am resecirten Stück sitzend, weggefallen ist, 12 Verkleinerungs-, 6 innere, 34 äussere Magennähte. 10 Bauchdeckennähte (Czerny's Carbolseide). — Das resecirte Stück zeigte folgende Grössenverhältnisse: Umfang des Querschnittes am Magenende 20 Ctm., am Duodenalende 7, Länge des resecirten Stückes an der kleinen Curvatur 9,5, an der grossen 5,0 Ctm. Entfernung des Duodenalrandes vom unteren Rande der Pylorusklappe 1 Ctm., des Magenrandes von demselben Punkt 4 Ctm. (Beides an der grossen Curvatur gemessen.) Länge der Pylorusklappe in gerader Richtung 3,6 Ctm. Dicke der Duodenalwand an der Pylorusklappe 3,0 Mm. Dicke der Magenwand im Ganzen 18,0 Mm. Dicke der Muscularis 11,5 Mm. Dicke der Submucosa und Mucosa 5,0 Mm. Dicke der Serosa 1,5 Mm. Dicke der Magenwand, 2 Ctm. von der Pylorusklappe entfernt, 6,0 Mm. Dicke des Muscularis 3,0 Mm. Dicke der Submucosa und Mucosa 2,5 Mm. Dicke der Serosa 0,5 Mm. (Siehe die beigegebenen Figuren Fig. 1, 2.) — Die mikroskopische Untersuchung des Präparates ergab ein klein-alveoläres Gallert-Carcinom, von der Beschaffenheit, dass die hypertrophische Muscularis stellenweise von normaler Schleimhaut überzogen war; an anderen Stellen hingegen gingen von der Tiefe der Schleimhaut aus Wucherungen, Ausstülpungen, die in die Muscularis hineingriffen; sie hatten theils den Charakter von neugebildeten Drüsenschläuchen, theils verloren sie ihren drüsigen Habitus und stellten sich dar als breitere oder schmälere Stränge von Epithelzellen, ohne Lumen und mit stellenweiser gelatinöser Umwandlung. (Untersuchung im patholog. Institut des Herrn Prof. Arnold). — Es lässt sich leider nicht verhehlen, dass, obwohl die Geschwulst in den Schleimhauttheilen, die sich einfach als état mamelonné darstellten, exstirpirt worden war, dennoch an der Grenze der Schnittfläche des Präparates sich klein-alveoläre Infiltrationen vorfanden; es war wegen fehlender Ulceration eben unmöglich, sich die richtigen Grenzen für die Exstirpation zu stecken. Im Verlaufe der Operation ereignete sich ferner der Zufall, dass am Omentum minus zwei dünne Knötchen von skirrhöser Beschaffenheit sich präsentirten, welche, bevor sie exstirpirt werden konnten, den Händen des Operateurs entschlüpften.

Die Nachbehandlungszeit verlief in erfreulichster Weise: Am zweiten Tage nach der Operation erhob sich die Temperatur über 38°, um aber von da ab niemals mehr die Grenzen des Normalen zu überschreiten. — Nach 24 St. konnte der Urin spontan entleert werden, war frei von Carbol und Albumen. Die ersten Blähungen gingen am 3. Tage ab, die erste spontane Stuhlentleerung (aus Einlaufmasse bestehend) am 4. Tage; eine reichliche kothige Stuhlentleerung erfolgte erst nach 7 Tagen. Leib nie schmerzhaft, nie aufgetrieben, niemals Erbrechen; Zunge rein. — Die Ernährung beschränkte sich in den ersten 5 Tagen auf flüssige Diät und ernährende Klystiere; vom Mittag des zweiten Tages bekam Pat. 2stündlich 1 Esslöffel dünner Schleimsuppe per os, die von Anfang an gut vertragen wurde. Am dritten Tage nahm er bereits 350 Ccm. Schleimsuppe, 2 Eidotter und $^1/_8$ Ltr. Bordeaux zu sich. Vom 4. Tage an klagt Pat. über ein starkes Hungergefühl, das man durch vorsichtige Erhöhung der Nahrungsquanta zu befriedigen sucht. — Am 5. Tage nach der Operation bekam Pat. Mittags und Abends die erste feste Nahrung, bestehend aus gehacktem Hühnerfleisch. Daneben wurden gleich vom Tage der Operation an mehrmals täglich Einläufe von Rothwein und Ei gegeben. — Am 7. Tage erster Verbandwechsel; Bauchdeckenwunde reactionslos verheilt, alle Nähte entfernt. Am 8. Tage nahm Pat. per os auf: 2 Zwieback, ein halbes Hähnchen, 3 rohe Eier, 2 Teller Suppe, $^1/_2$ Ltr. Bordeaux mit 2 Eiern. $^1/_4$ Ltr. Thee mit Milch. Mit diesem Tage sistirte man die ernährenden Klystiere. — Am 10. Juli, also 3 Wochen nach der Operation, stand Pat. auf; es war die grosse Curvatur in der Mittellinie 3 Querfinger unterhalb des Nabels zu fühlen und zu sehen. — Körpergewicht: Am 18. 7. 48,85 Kgr. (gegen 47,1 am Tage der Operation). Am 26. 7. 52,6 Kgr. Am 27. Juli wurde Pat. aus der Klinik entlassen — 5 Wochen nach der Operation. — Als sich Pat. Mitte October 1881 wieder vorstellte, wurde folgender Status aufgenommen: Aussehen blühend, Gesichtsfarbe kräftig, Fettpolster ziemlich gut entwickelt. Gewicht 61,7 Kgr. Unterleib mässig ausgedehnt, überall weich, nicht empfindlich, keine Härte fühlbar. Leberdämpfung normal, ebenso Milzdämpfung. Durch Percussion eine wesentliche Magendilatation nicht nachweisbar. Narbe $11^1/_2$ Ctm. lang, nicht ectatisch. Stuhlgang regelmässig, manchmal zweimal des Tages. Weder Sodbrennen, noch Aufstossen, noch Erbrechen. Hat keine Beschwerden nach dem Essen, kann Alles vertragen und hat in letzter Zeit wieder gearbeitet*).

Der vorliegende Fall bietet, wie der ganze Verlauf darthut, nach verschiedener Richtung hin Bemerkenswerthes. Ein 28jähriger, vorher gesunder Mensch erkrankt ziemlich plötzlich an Magendarmerscheinungen; die Beschwerden steigern sich innerhalb weniger Wochen dermassen, dass ein robustes, kräftig gebautes Individuum hochgradiger Abmagerung und Entkräftung anheimfällt; einer rasch

*) Ende Januar 1882 wird volles Wohlbefinden berichtet. (Während der Correctur.)

entstandenen Pylorusstenose folgt auf dem Fusse eine Hypertrophie und ausgedehnte Dilatation des Magens mit allen ihren Folgen; in der Pylorusgegend ist eine deutlich abgrenzbare Geschwulst nachweisbar. Dieser Complex von Erscheinungen liess selbst beim Fehlen anderer charakteristischer Symptome über die Wahrscheinlichkeit einer carcinomatösen Erkrankung keinen Zweifel aufkommen. Nichtsdestoweniger war man darüber klar, dass es sich zunächst bloss um eine Wahrscheinlichkeitsdiagnose handelte. Allein, selbst wenn es sich um eine gutartige Stenose des Pylorus handelte, waren die Krankheitssymptome so intensiver Art, dass sie allen Heilversuchen trotzten und nur noch der Versuch einer Resection übrig blieb. Wie schwierig übrigens die Diagnose sich gestaltete, geht daraus hervor, dass selbst bei Betrachtung des excidirten Präparates noch Zweifel über die carcinomatöse Natur von competentester Seite erhoben wurden, die nur durch die genaueste mikroskopische Untersuchung beseitigt werden konnten.

Weiterhin stellte sich der Fall von vorneherein als ein relativ günstiger dar: ein Individuum im kräftigsten Mannesalter, das zwar ausgehungert und abgemagert war, jedoch nicht eigentlich als kachektisch bezeichnet werden konnte. Das Leiden war ein nicht durch andere Erkrankungen complicirtes, die Geschwulst frei beweglich, frühzeitig erkannt, frühzeitig entfernt.

Der ganze Verlauf nach der Operation war ein völlig glatter: niemals Schmerzen, niemals Erbrechen, kein Fieber, keine Eiterung. Die Dilatation hat sich vermindert, die Ernährung mächtig gebessert; nach 5 Wochen eine Gewichtszunahme von 11 Pfd., nach 4 Monaten von 29 Pfd.

Ein Rückblick auf die aufgezählten 7 Resectionen des carcinomatösen Pylorus ergiebt dreimal Ausgang in Genesung (wovon einmal Tod an Recidiv), einmal Tod durch Abknickung des dilatirten Magens, dreimal Tod an Collaps und Inanition. Niemals führte septische Peritonitis den lethalen Ausgang herbei.

Die Indicationen zur Pylorusresection lassen sich etwa folgendermassen formuliren: Die Operation ist angezeigt bei einer uncompensirbaren benignen und bei malignen Pylorusstenosen. Als benigne Stenosen wären solche zu bezeichnen, die durch narbige

Strictur oder durch chronisch-katarrhalische Processe in der Pylorushälfte des Magens entstehen. Bekanntlich haben diese Pförtnerverengerungen eine Muskelhypertrophie zur Folge, die bis zu einem gewissen Grade compensirend eintreten kann. Die Grenzen, innerhalb welcher noch eine Compensation möglich ist, sind durch die Einführung der Magenpumpe (Kussmaul*) sogar beträchtlich erweitert worden, und man wird auch niemals, bei nachweisbar benigner Pylorusstenose, zur Resection schreiten, ohne sich vorher von der Unzulänglichkeit anderer therapeutischer Mittel überzeugt zu haben. Ein zu langes Hinausschieben des chirurgischen Eingreifens ist aber deshalb nicht gleichgiltig, weil trotz gelungener Resection eine im Gefolge der Gastrectasie auftretende fettige oder colloide Entartung der Magenmusculatur (Maier und Kussmaul) den dauernden Erfolg der Resection in Frage stellen könnte. — Vollends ist bei Verdacht auf maligne Pylorusstenose ein frühes Eingreifen von Seiten des Chirurgen geradezu indicirt, um so mehr als alle anderen bisher gegen Carcinom angewandten Heilversuche fehlschlugen und die Resultate der Krebsoperationen sich von Jahr zu Jahr günstiger gestalten. Die bedeutungsvolle Statistik Gussenbauer's und Winiwarter's ist geeignet, noch besonders dazu anzuspornen. Sind diagnostische Zweifel vorhanden, so ist die Probeincision gestattet, da mit gesicherter Diagnose das therapeutische Verfahren bestimmt wird.

In der allerneuesten Zeit ist in dem Electro-Endoscop von Mikulicz**) ein wahrscheinlich gut verwendbares und wichtiges diagnostisches Hülfsmittel erstanden. Es wird aber nicht im Stande sein, die Probeincision gänzlich zu verdrängen, weil über Natur, Ausdehnung und Umfang mehr submucös verlaufender, nicht zur Ulceration führender Processe nur die Probeincision (und selbst diese nicht immer, wie unser Fall gelehrt hat) sicheren Aufschluss zu geben vermögen wird.

Ulcera rotunda, welche durch Hämorrhagien und fortgesetzte Verdauungsstörung das Leben der Erkrankten gefährden, werden in der Zukunft vielleicht auch durch die Resection des Pylorus (deren Lieblingssitz) zu beseitigen sein.

---

*) Deutsches Archiv für klinische Medicin. 1869.
**) Centralblatt für Chirurgie. 1881. No. 43.

Es wäre sogar bei bereits perforirtem Ulcus rot. ein rasches Eröffnen der Bauchhöhle mit Toilette derselben und Gastrorrhaphie wohl kein allzu kühnes Unternehmen; hat man doch so manche Peritonitis nach Bauchoperationen durch rasche Wiedereröffnung des Abdomen, Toilette und Drainage glücklich zu coupiren gewusst!

Nachtrag.

Anhangweise sei hier noch eine von Herrn Hofrath Czerny wegen Carcinoma ventriculi ausgeführte Probeincision kurz beschrieben:

Frau Gertrud Fluderer, 41 J., war gesund bis vor 3 Jahren Zu dieser Zeit begann Pat. Magenleidend zu werden. Sie hatte Anfangs 3 Wochen hindurch so hochgradige Hyperemesis, dass sie nahezu alle eingeführte Nahrung erbrach. Gleichzeitig Schmerzen im Epigastrium. Nie Blut im Erbrochenen. Pat. erholte sich hierauf etwas, indess empfand sie seit dieser Zeit sehr häufig Schmerzen im Magen und Bauch beim Genuss unverdaulicher Speisen, hatte schlechten Geschmack im Munde u. s. w. Im Frühjahr dieses Jahres bedeutende Verschlimmerung, so dass Pat. selbst den Beginn ihrer jetzigen Krankheit von diesem Zeitpunkt datirt. Sie bekam wieder heftiges Erbrechen und musste sich auf Milch- und Suppendiät beschränken. Stärkerer Schmerz in der Oberbauchgegend. Kein blutiges Erbrechen. Abmagerung, hochgradige Schwäche, ziehende Schmerzen in den Gliedern, Ohrensausen. Stuhlgang diarrhoisch. Abends öfters Oedem der Füsse. Menses fehlen seit dem Frühjahr. Im Frühjahr bemerkte Pat. zuerst einen Tumor in abdomine. — Status am 11. October 1881: Sehr magere und anaemische Frau. Zunge nicht belegt. Sehr starkes Nonnensausen. Brustorgane normal. Bauch weich, Leber und Milz nicht vergrössert. In der linken oberen Bauchhälfte fühlt man zwischen Nabel und Hypochondrium, direct unter den Bauchdecken liegend, einen harten länglichen Tumor von Gänseeigrösse. Er ist von oben nach unten leicht verschiebbar und verliert sich nach links unter dem linken Leberlappen. Oberfläche uneben, Consistenz hart. Palpation leicht empfindlich. Linke Supraclavicular- und Achseldrüsen nicht geschwollen. Die Untersuchung per vaginam ergiebt nichts Abnormes. Urin frei von Eiweiss und klar. — Operation am 17. October 1881: Auswaschung des Magens mit $^1/_{10}$ proc. Salicyllösung. Schnitt parallel dem linken Rippenbogen, 7,5 Ctm. vom Proc. xiph. entfernt beginnend, 3,5 Ctm. links vom Nabel vorbeiziehend, 10 Ctm. lang. Nach Eröffnung der Bauchhöhle wird der Magen vorgezogen, und da sich zeigt, dass der grösste Theil der vorderen Magenwand von einem bis über die Cardia hinaufreichenden, sich flächenartig ausbreitenden Carcinom eingenommen ist, ferner dass die zum Omen-

tum minus ziehenden Lymphgefässe carcinomatös infiltrirt sind und in diesem selbst schon einige Knoten sich befinden, reponirt. Bauchwunde geschlossen. Lister-Verband. Unterbunden wurde mit Seidenligaturen. Während der Operation Carbolspray. — Bauchdeckenwunde heilte reactionslos. Aseptischer Verlauf. Temperatur bloss einen Tag über 38 °. — Am 6. November wurde Patientin mit einem Condurangodecoct nach Hause entlassen.

Erklärung der Abbildungen auf der Tafel.

Fig. 1. Resecirter Pylorustheil, vom Magenende aus gesehen.

Fig. 2. Derselbe, durchtrennt an der kleinen Curvatur, umgeklappt und von oben gesehen. Ein besonders grosser Knoten verschliesst ventilartig die Pylorusöffnung.

Fig. 1.

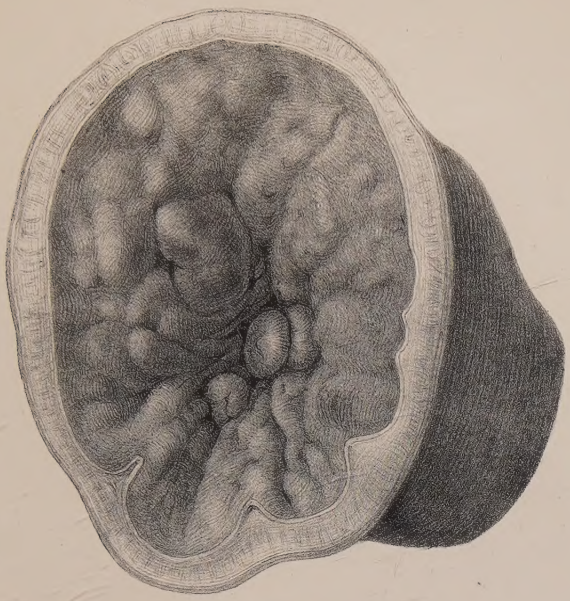
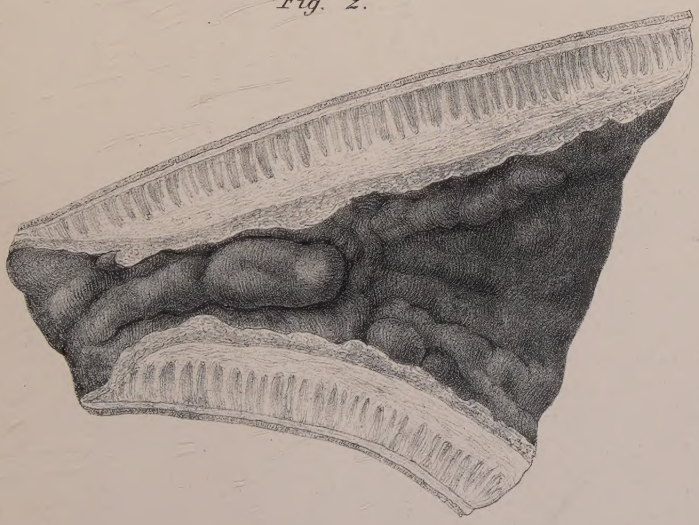
Fig. 2.